

L'ODYSSEE DE L'ILIAQUE

« De la reconstruction mandibulaire par autotransplantation »

ODYSSEY OF THE ILIAC

« Mandibular reconstruction by bone free flaps »

B. Devauchelle⁽¹⁻²⁻⁴⁾, S. Testelin⁽¹⁻²⁻⁴⁾, S. Dakpe⁽¹⁻²⁻⁴⁾, J. Bettoni⁽¹⁻²⁻⁴⁾, J. Davrou⁽²⁻³⁻⁴⁾, B. Klap⁽³⁾

1 : Service CMF CHU Amiens Picardie – place du professeur Cabrol 80000 Amiens

2 : Unité de recherche 7516 CHIMERE – UNIVERSITE DE PICARDIE JULES VERNE, chemin du Thill 80000 Amiens Picardie

3 : Service de Chirurgie maxillo-faciale – APHP- Pitié- Salpêtrière- boulevard de l'hôpital Paris 75013

4 : Institut Faire-Faces- place Cabrol - Amiens Picardie

« devauchelle.bernard@chu-amiens.fr »

Résumé

L'analyse rétrospective des échecs d'une technique chirurgicale invite à porter regard autocritique sur ses propres pratiques. Elle permet de remettre en cause certains faits établis, de retrouver les signes jusqu'alors passés inaperçus, annonciateurs cependant de ces complications, de s'interroger sur les effets de mode, d'inscrire un acte chirurgical lourd dans une autre dimension spatio-temporelle, de repenser les indications et améliorer les réalisations.

Plus de 200 lambeaux libres osseux (crête iliaque et fibula) utilisés en dix années dans un même service pour reconstruire la mandibule ont été, à travers le suivi des patients pendant trois ans, analysés.

Le taux d'échec est mesuré à 28 %. Ce chiffre élevé recouvre en fait toute une série de complications survenant parfois à long terme.

Cinq remises en cause alimentent ce chapitre de discussion : de l'ambiguïté de la littérature au savoir-faire chirurgical, elles invitent à garder à l'esprit la dimension biologique de tout geste chirurgical. Evidence de la primauté d'une clinique que la technologie a tendance à marginaliser.

Mots clés :

- reconstruction microchirurgicale de la mandibule,
- crête iliaque
- fibula
- radionécrose

key words

- mandibular reconstruction
- microsurgical reconstruction
- iliac crest free flap
- Fibula free flap
- bone radio necrosis

Introduction

Un passé culturel, fût-il mythologique, ne permet-il pas d'aller plus loin qu'un simple jeu de mots ?

L'étude ici rapportée a trait à la reconstruction microchirurgicale des amputations mandibulaires sur une série de 214 patients pris en charge en dix ans.

Porter regard rétrospectif sur la pratique chirurgicale d'un service de chirurgie reconstructrice, non pas dans un esprit de méta-analyse, mais dans une posture d'historien des sciences, et l'éclairer de la littérature permet non seulement de réhabiliter certains choix thérapeutiques mais vient également interroger sur la probité intellectuelle de certaines publications scientifiques, des effets de mode et de la compétence chirurgicale.

Il sera également question d'une relecture de l'anatomie et de la valeur prédictive de l'imagerie tomodensitométrie post-opératoire.

Matériel et méthode

Le présent travail repose sur une étude rétrospective mono-centrique de dix années incluant l'ensemble des patients ayant bénéficié d'une reconstruction mandibulaire par lambeau de crête iliaque ou de péroné entre le 1^{er} janvier 2006 et le 1^{er} janvier 2017, dans un même service de chirurgie maxillo-faciale.

La liste des patients ayant bénéficié d'une reconstruction mandibulaire a été extraite d'une base de données réalisée à la faveur d'un autre travail de thèse (1) portant sur les stratégies de reconstruction après échec d'un premier lambeau libre. Cette thèse regroupait sur cette même période de dix ans 831 lambeaux réalisés dans ce même service. Les pertes de substance ont alors été classées en utilisant la nomenclature de Brown (2) et les analyses faites selon huit critères proposés par ce même auteur. Ainsi, pour chaque patient, a été élaboré un formulaire de recueil de données qui comportait :

- l'étiologie de la reconstruction mandibulaire,
- le type de lambeau,
- l'âge du patient,
- la durée d'hospitalisation,
- le statut dentaire,
- les antécédents de cervicotomie, d'anastomoses microchirurgicales et d'irradiation des voies aéro-digestives supérieures,
- l'administration d'au moins une séquence d'irradiations en traitement adjuvant de la chirurgie,
- la topographie de la perte de substance et sa taille,
- le nombre d'ostéotomies nécessaires à la reconstruction,
- l'échec du lambeau et son délai de survenue (inférieur ou supérieur à 30 jours),
- la survenue d'un retard de consolidation ou d'une fistule oro-cutanée,
- la réalisation d'une reconstruction en cas d'échec,
- le nombre d'infections post-opératoires,
- la reprise chirurgicale avant et après 30 jours lors des situations dites d'échec et le motif de ce retour au bloc,
- la position du condyle en post-opératoire,
- la réhabilitation dentaire en précisant ce type de réhabilitation, implanto-portée ou prothétique.

Les échecs ont été par ailleurs référencés sous le terme complication. S'y incluent les nécroses totales, les nécroses segmentaires osseuses, les non-consolidations avec résorption osseuse du lambeau, la lyse osseuse du lambeau en rapport avec une ostéïte et les observations où une seconde reconstruction osseuse a été nécessaire, c'est-à-dire tous les cas où la part osseuse du lambeau a été modifiée, déplacée ou remplacée avant le résultat final à plus de trois ans. A été fait distinction arbitraire entre les échecs précoces et les échecs tardifs selon qu'ils sont survenus avant ou après 30 jours.

Les infections ont été relevées à partir des comptes-rendus hebdomadaires établis à l'issue de réunions d'infectiologie. Ces infections concernent l'ensemble des pathologies infectieuses du patient pendant son hospitalisation et au cours du suivi jusqu'à cicatrisation complète.

Les fistules oro-cutanées relevées à partir des comptes-rendus de suivi de consultation, correspondaient à la persistance d'un trajet fistuleux chronique entre la cavité buccale et la région cervicale, fistules résistant au traitement antibiotique.

Les retards de consolidation ont été évalués à partir de la lecture systématique des examens radiologiques de suivi, en dehors des situations d'échec ; la persistance du trait d'ostéotomie, l'absence de cal osseux à plus de 12 semaines sont considérés comme retard de consolidation même si certaines consolidations fibreuses sont fonctionnelles.

Le retour au bloc opératoire imprévu avant 30 jours, en dehors de la nécrose du lambeau : ce sont toutes les situations de ré-intervention imprévue avant 30 jours, urgentes ou non urgentes à l'exclusion des situations d'échec.

Le retour au bloc opératoire imprévu après 30 jours.

Enfin, en terme de résultat fonctionnel, il n'a pas été fait recours à l'échelle d'évaluation de satisfaction ou de restauration des fonctions notamment manducatrices ou d'élocution. Il s'agit à la fois d'une évaluation de la position du condyle mandibulaire restant du côté reconstruit et de la possibilité d'une réhabilitation dentaire.

L'ensemble de ces facteurs a fait l'objet d'une analyse statistique à l'aide du logiciel SPSS (IBM SPSS Statistics for Windows, version 23.0, IBM Corp). Les données numériques sont présentées sous la forme de moyenne tandis que les proportions ont été données sous la forme de pourcentage. Les statistiques ont été considérées comme significatives à partir de la p-value (inférieure à 0.05). La comparaison de moyenne a été réalisée à l'aide du test Z approximé par une loi normale. Quant à la comparaison des proportions, elle a été réalisée à l'aide du test exact de Fischer.

Résultats

Du 1^{er} janvier 2006 au 1^{er} janvier 2017, 214 lambeaux libres osseux ont été utilisés dans le service de Chirurgie Maxillo-faciale pour une reconstruction mandibulaire. On comptabilise 2 lambeaux de second métatarsien, 3 lambeaux de côte avec serratus, 6 lambeaux scapulaires, 68 lambeaux de crête iliaque et 135 lambeaux de péroné : ne sont évalués que ces deux derniers lambeaux soit 203 lambeaux osseux.

I. Population

1. Répartition selon les sexes et l'âge

Le sexe ratio est environ deux hommes pour une femme (140 sujets de sexe masculin et 63 sujets de sexe féminin). Il n'y a pas de différence significative entre les deux lambeaux quant à l'âge de l'intervention : âge minimum de 10 ans – âge maximum de 85 ans. On note simplement que 10 % des patients ont plus de 70 ans le jour de leur intervention.

2. Durée d'hospitalisation et durée du suivi

Là encore il n'y a pas de différence significative selon le type de lambeaux, la durée moyenne d'hospitalisation étant de 21,63 jours. Le suivi est de 3 ans et 138 jours pour l'ensemble des reconstructions.

3. Répartition des patients primaires et secondaires (figure 1)

Dans cette série, 71 % des patients sont considérés comme secondaires, sans différence significative selon qu'ils sont reconstruits par crête iliaque ou par fibula. 60 % des patients présentent au moins un antécédent de cervicotomie et 56,7 % des patients présentent une séquence d'irradiation des voies aéro-digestives supérieures avant le geste chirurgical.

A noter une différence statistiquement significative concernant les antécédents d'anastomoses microchirurgicales moins fréquentes dans les reconstructions par crête iliaque que dans les reconstructions par péroné.

4. Traitements adjuvants

Essentiellement au décours d'interventions primaires, 15 % des patients vont bénéficier d'une radiothérapie ou d'une radio-chimiothérapie adjuvante, quel que soit le type de lambeau utilisé.

5. Statut dentaire pré-opératoire

Sur l'ensemble des reconstructions, 48.27 % des patients sont édentés soit sur l'arcade mandibulaire soit sur les deux arcades dentaires. Il existe une différence significative pour ceux qui sont reconstruits par crête iliaque, comparés à ceux qui le sont par fibula ; dans ce dernier cas 60 % des patients sont édentés alors que 30 % simplement d'entre-eux le sont pour la crête iliaque.

II. Caractéristiques des reconstructions

1. Répartition par type de lambeau

Sur les 203 lambeaux osseux qui ont été utilisés, soit 135 péronés et 68 crêtes iliaques, on note une nette prévalence des lambeaux ostéo-cutanés pour le péroné alors que les crêtes iliaques sont avant tout prélevées uniquement pour l'os, 57 sur 68.

2. Etiologie des pertes de substance mandibulaire (figure 2)

Elles ont été réparties selon qu'elles sont néoplasiques, liées à une ostéoradionécrose, liées à une tumeur bénigne ou à un traumatisme (1.5 % des reconstructions concernent d'autres causes) :

- Les étiologies néoplasiques représentent donc 32,5 % des observations, la plupart, presque 80 %, réalisées dans le même temps que l'exérèse tumorale. Il s'agit de carcinomes épidermoïdes de la cavité buccale : le lambeau de péroné est privilégié dans ce type de reconstruction (54 reconstructions par péroné pour 12 reconstructions par crête iliaque).
- L'ostéoradionécrose représente 43 % des reconstructions mais il n'y a pas de différence significative selon le type de lambeau utilisé, ce qui signifie qu'il n'y a vraisemblablement pas eu, dans un certain nombre d'observations, de résection importante du tissu muqueux à entreprendre.
- Les tumeurs bénignes ne concernent que 18 reconstructions : il s'agit d'améloblastome dans 14 observations. Le lambeau de crête iliaque est utilisé dans ces cas dans 72 % des observations en raison de la topographie angulaire fréquente et de la perte de substance essentiellement osseuse de ces lésions.
- 14 % des cas sont d'origine traumatique, quasi-exclusivement au décours d'un traumatisme balistique.

Cette série de reconstructions mandibulaires reflète donc l'évolution de l'activité d'un service influencée par l'ère du lambeau de fibula qui, peu à peu, a supplanté l'utilisation du lambeau de crête iliaque, et en dépit d'une culture d'école, confrontée à une politique hospitalière et à la nouvelle génération d'opérateurs. Sans doute conviendra-t-il qu'un jour un bilan comparatif puisse être réalisé entre le choix d'un double lambeau libre de reconstruction dissociée versus le lambeau composite de péroné (3).

3. Topographie des pertes de substance mandibulaires (figure 3)

Reprenant la classification de Brown (4), on note effectivement que la crête iliaque est utilisée de manière préférentielle pour les reconstructions strictement angulaires même si la littérature (5) fait la preuve qu'il est possible de reconstruire une héli-mandibule avec une crête iliaque. Les pertes de substance de grande taille font l'objet d'un choix plus dirigé pour la fibula.

4. Ostéotomies et étendue de la perte de substance

La perte de substance moyenne sur l'ensemble des reconstructions est de 8,5 cm avec des valeurs extrêmes allant de 3,8 à 16 cm. Dans l'ensemble des localisations, les pertes de substance sont plus étendues pour les reconstructions par péroné (9 cm en moyenne contre 7,8 cm pour la crête). Il est clair que la forme de l'os iliaque notamment lorsque l'on inclut l'épine iliaque antéro-supérieure permet un prélèvement en deux dimensions avec une meilleure hauteur de réhabilitation.

Le nombre d'ostéotomies est bien évidemment supérieur pour les péronés.

Il faut noter enfin que parmi les quatre cas de reconstruction de Classe Ic donc emportant le condyle par crête iliaque, trois observations ont été réalisées avec l'utilisation conjointe d'une prothèse d'articulation temporo-mandibulaire.

III. **Les complications**

Ce mot recouvre non seulement les échecs mais tous les phénomènes constatés dans ce suivi de trois années passées, tous les événements liés à l'intervention initiale.

1. **Les échecs**

Faut-il s'étonner, quel que soit le lambeau utilisé, du nombre d'échecs quand la proportion de patients secondaires est élevé puisqu'elle représente 71,4 % des patients ? Soit récurrence de tumeur, soit seconde localisation, soit poursuite évolutive ou ostéoradionécrose de stade III ou IV sans compter les antécédents microchirurgicaux qui concernent 41 % des malades.

Le taux d'échec est donc évalué à 28 % (23 % pour les reconstructions par crête iliaque et 30 % pour celles par péroné) quels que soient les sites de reconstruction.

Parmi ces 57 échecs, 41 % des patients ont bénéficié d'une seconde reconstruction soit par lambeau libre, soit par lambeau pédiculé, soit par simple endoprothèse.

11 échecs tardifs (au-delà de 30 jours) sont notés avec 2 cas d'échecs tardifs pour la crête et 10 cas pour les reconstructions de péroné.

L'évaluation des situations d'échec ou de retard de consolidation a mené les auteurs à une relecture systématique des scanners de contrôle post-opératoires et de suivi ; a pu être ainsi mis en évidence dans ces situations d'échec la présence d'images radio-claires (bulles intra-osseuses ?) associées à un emphysème autour des parties molles de la partie du lambeau nécrosé. La chose s'est révélée clairement autour des reconstructions par crête iliaque ; cette image a été corrélée à une nécrose osseuse méconnue au moment du scanner. Sans doute conviendrait-il de refaire une lecture systématique des autres lambeaux au moment du contrôle tomodensitométrique post-opératoire, la lecture en étant cependant rendue difficile pour les péronés. (figure 4)

2. **Infections**

Le taux d'infection globale qu'il s'agisse du site opératoire, de pneumopathies associées, d'infections générales, est de l'ordre de 16 % sans différence significative selon les lambeaux. Sans doute faudrait-il prendre en compte, ce qui n'a pas été relevé, la trachéotomie imposée assez souvent chez ces patients.

3. **Fistule cutanée**

Ces fistules oro-cutanées sont fréquentes. On les retrouve dans 29 % des cas de complications avec une différence significative entre les reconstructions par crête iliaque et les reconstructions par péroné. Et cette fistule se fait le plus souvent aux dépens du matériel d'ostéosynthèse lui-même corrélé au taux d'ostéotomie qui bien évidemment invite à repenser la technique d'immobilisation comme la forme des recoups osseuses.

4. **Retard de consolidation**

Il est évalué à 13,7 %. Retard de consolidation imposant une nouvelle immobilisation de la mandibule du malade au-delà de 30 jours.

5. **Réintervention**

Le retour au bloc opératoire imprévu avant 30 jours et en dehors de la nécrose du lambeau se produit dans 5,9 % des cas, quel que soit le type de lambeau. A noter qu'il s'agit le plus souvent d'une nécrose de la palette cutanée du lambeau alors même que le lambeau osseux semble vivant qui dans ces cas s'est confirmée. Le retour au bloc opératoire imprévu au-delà de 30 jours se présente dans 18 % de l'ensemble des

reconstructions et quel que soit le lambeau. Il est lié à des complications en lien avec le matériel d'ostéosynthèse. A noter que le taux global d'éventration (après prélèvement iliaque) qui a imposé une reprise chirurgicale est de 10 %.

IV. **Résultats fonctionnels**

Ils sont ici limités à l'analyse de l'ouverture buccale et à la possibilité d'une réhabilitation dentaire.

1. **Malposition post-opératoire du condyle**

La malposition du condyle en post-opératoire est de 13 % pour l'ensemble des reconstructions avec un taux un peu plus important pour les crêtes iliaques mais sans doute lié au fait qu'elle est davantage utilisée pour la reconstruction du ramus mais cette malposition du condyle peut également s'expliquer par le taux important de chirurgie secondaire chez des patients qui ont été irradiés quand on sait que la rétraction des tissus empêche de totalement remettre en place le condyle entouré de tissu sclérosé par l'irradiation.

2. **Réhabilitation dentaire**

Le taux de réhabilitation dentaire totale est de 25 % ce qui est peu en dépit d'un suivi très à distance de la reconstruction. Cette réhabilitation prothétique qu'elle soit implanto-portée ou en prothèse adjointe est plus commode à entreprendre pour les reconstructions par crête iliaque mais là encore il faut tenir compte de la topographie de la reconstruction.

La réhabilitation doit en outre être corrélée au statut dentaire des patients.

Enfin le taux de réhabilitation dépend du caractère composite de l'exérèse et de la reconstruction : les palettes cutanées des lambeaux composites se prêtent mal à la réhabilitation secondaire en chirurgie pré-implantaire

De cette somme de résultats dont on pourra peut-être regretter qu'ils ne soient pas plus précis en dépit du nombre de critères qui ont été retenus, on peut cependant tirer un certain nombre d'enseignements. Réflexion auto-critique, elle invite cependant à partager avec d'autres séries analysées avec le même soin.

Discussion

Il va de soi que cette étude est une photographie, à un moment donné, de l'activité d'un service hospitalier et d'une école de chirurgie. Par activité, on retiendra le recrutement particulier des malades. Par école, on entend une philosophie de service, une culture et un savoir-faire que des publications antérieures laissaient entre-apercevoir (6).

Si la méthodologie ici employée peut faire l'objet de critiques, on ne lui reprochera pas son souci d'honnêteté. C'est d'elle et des résultats qu'elle offre à voir que seront discutés les cinq points suivants.

I - Des publications sur le même sujet

Faisant lecture de plus de 70 publications sur le sujet, on constate que le taux d'échec n'est pas systématiquement rapporté et, lorsqu'il l'est, c'est en omettant d'en préciser le motif ou les paramètres de casuistique permettant leur analyse. De même la question est entière sur le délai post-intervention dans lequel s'inscrit le succès ou l'échec. A partir de quand peut-on parler de consolidation osseuse ?

A titre d'exemples, quatre publications issues de quatre systèmes de santé sont analysées :

1..1. En 1999, Cordeiro et al (7) présentent une série de 150 observations fondées sur un recueil rétrospectif de dix années. Les auteurs rapportent 100 % de succès et 97 % de consolidation osseuse. Dans cette étude de 150 cas, on relève seulement 8 cas d'ostéo-radionécroses, 68 carcinomes épidermoïdes, 27 sarcomes et 38 autres carcinomes. Le nombre de patients primaires et secondaires (déjà opérés, déjà irradiés) n'est pas précisé. Les auteurs apportent une analyse fonctionnelle et

morphologique à six mois sur 133 patients sans préciser la raison de l'exclusion de 17 malades. Enfin un algorithme est proposé précisant les indications des différents lambeaux libres osseux selon la perte de substance fondée sur une expérience inégale de 135 lambeaux de péronés, 6 scapulas, 6 radius et 3 crêtes iliaques et sans avoir été confronté à une seule situation d'échec. Ces résultats interrogent sur leur pertinence et leur honnêteté et il est à noter qu'ils sont publiés par des institutions privées à but lucratif.

- 1..2. En Chine, Lou et al (8) publient en 2019 une série de 1038 cas de reconstruction mandibulaire par lambeaux osseux fondée sur un recueil rétrospectif de 10 années. Les auteurs ne rapportent que 14 nécroses de lambeaux (1,35 %) et une absence complète de complications dans 926 cas (89,21 %). Les caractéristiques épidémiologiques de la série montrent de singulières différences des patients chinois avec 48 % de tumeurs bénignes, 32 % de tumeurs malignes et 14 % de cas d'ostéoradionécrose. Les antécédents de radiothérapie ne concernent que 18 % des patients. Les auteurs ne précisent pas les antécédents chirurgicaux des malades, ni la topographie des pertes de substance mandibulaires. La durée de suivi n'est pas précisée et la période d'évaluation des résultats non plus. On peut s'interroger sur la capacité de suivi au long cours d'un tel volume de patients pris en charge par une même institution pour la seule localisation mandibulaire. N'y-a-t-il pas vice de forme dans le fait que ce n'est pas l'équipe qui fait la reconstruction, qui suit le patient et gère sa reconstruction ?
- 1..3. L'équipe de Wolf à Munich (9) publie en 2013 un recueil prospectif de 156 patients sur 4 ans évaluant les résultats comparés des lambeaux de crête iliaque et de fibula pour les reconstructions mandibulaires. La série repose sur une cohorte de 156 patients avec respectivement pour chaque type de lambeau 80 % et 78 % de patients en chirurgie primaire et 20 et 22 % pour ostéoradionécrose prise en charge par péroné et crête iliaque. Les auteurs rapportent un taux de nécrose de 11 % pour les péronés et de 28 % pour les crêtes iliaques. Ce taux de nécrose des lambeaux de crête est comparable à celui de notre série, tandis que celui des péronés est significativement inférieur mais sur une population de patients sans doute moins fragiles.
- 1..4. Enfin, dans une petite série finlandaise de lambeaux de crête iliaque (10), on relève également un taux d'échec comparable (20 %) dans des indications carcinologiques chez des patients primaires. Par ailleurs, les auteurs rapportent dans cette série un cas d'échec en rapport avec une ostéite survenue 810 jours après le transfert microchirurgical !

Fort de sa revue de la littérature, Brown (11) conclut donc à l'impossible méta-analyse de 25 années de publications sur la reconstruction mandibulaire microchirurgicale. S'il refuse toute déduction, il propose ce cahier des charges que nous avons respecté afin de tirer véritable enseignement.

II - De la vitalité de l'os transplanté

A casuistique comparable, la fiabilité du lambeau de crête iliaque et de fibula est identique quand bien même la topographie et l'étendue de la reconstruction limitent, modifient voire excluent toute ostéotomie complémentaire de la crête. On sait peu de la répartition des artères nourricières de l'os iliaque quand il n'y a habituellement qu'une artère centro-osseuse pour la fibula. Dans ce dernier cas, toute ostéotomie conduit à faire reposer la vitalité du segment osseux sur le réseau périosté. Et ce réseau est fragilisé par les décollements nécessaires à la mise en place du matériel d'ostéosynthèse.

Il n'en demeure pas moins que des nécroses segmentaires peuvent apparaître à distance quel que soit l'os. Fait intéressant, la relecture systématique du scanner post-opératoire précoce a mis en évidence d'existence d'une modification de la trame spongieuse au sein de dix lambeaux de crête iliaque, sorte « d'infiltration gazeuse » annonciatrice de la nécrose et jamais retrouvée en cas de succès.

La chose a été décrite dans la littérature par Ram et al (12) en 1981. Il s'agissait d'une fibula utilisée pour reconstruire une perte de substance tibiale. Les auteurs évoquent une possible « ostéomyélite emphysémateuse ou gazeuse ».

Tel n'est pas le cas de nos observations. L'ischémie froide distale ne remet pas en cause la perméabilité de la micro-anastomose vasculaire mais interroge sur son efficacité ou plus précisément invite à reconsidérer ici les effets délétères des ostéotomies des segments osseux transplantés, des modifications de flux et débit sanguins liées à la transplantation dans un autre territoire anatomique, du temps d'ischémie froide... La chose est certes connue pour les lambeaux composites dont une partie cutanée nécrose quand l'os survit. La prise en compte de l'organique prend le pas sur la simple dimension mécanique de l'acte chirurgical.

III - De la palette cutanée du lambeau osseux

Intuitif dans sa démonstration, Ian Taylor recommandait de décaler deux centimètres au-dessus de la crête iliaque palpée l'incision inférieure de la palette de peau que l'on voulait prélever avec l'os. Il n'avait alors aucun argument anatomique précis (13). Et l'exemple clinique qu'il rapporte en 1983 place la peau en réparation exo-buccale (figure) comme celui que les auteurs rapportent quelques années plus tard (figure).

Safak, en 1997, tout en reconnaissant sa variabilité, dissèque cette perforante à destinée cutanée issue de l'artère circonflexe iliaque profonde (14) justifiant le recours à l'emploi d'un doppler pré et/ou opératoire. Zheng (15 - 16), en 2013 puis en 2018, précise qu'il s'agit de la branche terminale de la circonflexe iliaque, déplaçant alors la palette non plus au-dessus mais en dehors du fragment osseux.

En pratique, si la vitalité de la palette cutanée ou de crête iliaque comme pour la fibula est fondamentale, de même que la liberté de sa spatialisation, c'est l'usage que l'on veut en faire qui justifie ou non son emploi. Son épaisseur convient mal à la reconstruction oropharyngée. Choix d'efficacité, choix de difficulté, donc prise de risque supplémentaire (?), les auteurs ont en leur temps plaidé pour dissocier réparation muqueuse et reconstruction osseuse (17).

IV - Du comportement de l'os transplanté

A vitalité a priori comparable si aucune ostéotomie n'est pratiquée, les capacités de consolidation sont-elles identiques quand fibula et crête iliaque se substituent à la mandibule ? Quelle immobilisation faut-il imposer et quel matériel d'ostéosynthèse faut-il employer ?

Poser ces questions, c'est invite à admettre notre inconnaitance en matière de consolidation entre un os à croissance membraneuse et un os à croissance enchondrale. On peut d'emblée admettre qu'en augmentant la surface de contact spongieux entre moignon mandibulaire et lambeau osseux, la consolidation sera meilleure, au point de repenser la forme même des sections osseuses.

Faut-il laisser au patient une certaine mobilité mandibulaire ? Micro-mouvements (en distraction ou en compression) (18) peuvent avoir un effet bénéfique. Une occlusion libre (rarement idéalement restaurée) fait courir un grand risque qu'une attelle pontant la perte de reconstruction ne résout guère quand on sait que les forces masticatrices sont capables de fracturer de telles attelles.

Le matériel d'ostéosynthèse est corps étranger. Souvent toléré au prix d'une réaction inflammatoire locale acceptée si l'environnement tissulaire est protecteur. Démonstration est ici cependant faite que chirurgie secondaire et irradiation préalable rendent cette tolérance relative et que nombre de fistules d'apparition tardive en imposeront la dépose.

V - Du savoir-faire chirurgical

Soutenant sa thèse d'exercice il y a quarante années, l'un des auteurs s'interrogeait sur la nécessité de dissocier l'acte opératoire en chirurgie carcinologique entre le temps de l'exérèse et celui de la

reconstruction. Cette fragmentation des compétences que la segmentation des disciplines chirurgicales a malheureusement suivie, est en la matière délétère.

Antimodernes, nous revendiquerions volontiers dans ce domaine particulier de la chirurgie des cancers des voies aéro-digestives supérieures une formation en chirurgie générale des opérateurs et l'intervention elle-même assumée par les mêmes mains. Souci d'économies des pédicules vasculaires lors des évidements, préservation du flux artériel facial en vue de limiter les risques d'ostéo-radionécrose, voies d'abord économes, résection osseuse ne sacrifiant en rien aux exigences carcinologiques mais offrant des surfaces de coupe destinées à faciliter la consolidation constituent autant de « petits détails » propres à faciliter et garantir la qualité de la reconstruction.

De même, l'évolution des matériels, qu'il s'agisse de simples clips, de guides de coupe, de plaques d'ostéosynthèse préformées..., qui certes diminuent le temps opératoire peuvent se révéler obstacles quand il est illusoire de prédire à la simple vue des images l'exacte étendue des résections osseuses qu'impose la tumeur ou la radionécrose osseuse.

Là plus qu'ailleurs, « l'art de l'imprévu » cher à Paul Valéry (19) s'impose. Vertu chirurgicale essentielle. Ce savoir-faire intransmissible sera enfin soumis à la personnalité de l'opérateur et à l'environnement qu'il aura su créer.

Est-ce pour autant s'interdire un regard sur l'avenir et l'apport des nouvelles technologies ? Non point mais avec l'œil critique de qui sait qu'il traite un patient chaque fois différent, souvent marqué d'un terrain vasculaire peu favorable, et porteur d'une pathologie « maligne » dont il ne maîtrise pas l'évolution à long terme. La prise en compte de facteurs prédictifs de la qualité tissulaire, la possible captation per-opératoire en 3 D des pertes de substance à reconstruire, le recours à des robots de découpe osseuse sophistiquée inventant de nouvelles conditions de consolidation sont autant de voies nouvelles à explorer.

Conclusion

« Ni moi, ni personne n'avons rien appris d'un succès, mais seulement des échecs et des complications... L'échec porte à l'analyse ».

Cette sentence, dactylographiée comme il en avait l'habitude, que Paul Tessier confia à un ami a inspiré, moins le travail rétrospectif d'évaluation comptable d'une technique que l'analyse que l'on se devait d'en faire au vu des résultats.

La chirurgie ne peut plus se contenter d'extirper le mal, fût-il malin. L'extirpant, elle se doit de prendre en compte les thérapeutiques adjuvantes qui l'accompagneront avec leurs propres effets secondaires. Elle se doit d'être pensée, consciente des conséquences qu'elle impose, et prenant en compte la dimension du temps. Reconstructrice, privilégiant la restauration des fonctions, elle expose le patient, en cas d'échec, à un handicap supplémentaire qu'elle se doit de savoir traiter. Elle doit garder à l'esprit cette même malheureuse perspective et se donner les moyens d'éviter la spirale de catastrophes que l'on rencontre encore trop souvent.

Œuvre de main, elle se doit de s'affranchir d'une conception purement mécanistique de son geste, et quels que soient les progrès de la technologie, garder à l'esprit la dimension biologique de son intervention.

Bataille homérique.

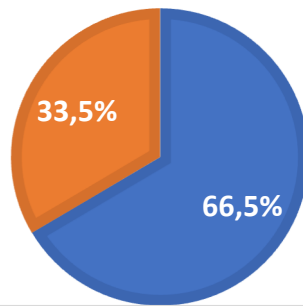
Les auteurs déclarent ne pas avoir de liens d'intérêt.

Bibliographie

1. Caula A. Stratégie de reconstruction après échec d'un lambeau libre en chirurgie cervico-faciale : à propos de 1807 cas.
Thèse d'exercice UPJV 2017
2. Brown JS, Barry C, Kanatas A, Schache A. Mandibular reconstruction with vascularised bone flaps : a systematic review over 25 years.
Br J Oral Maxillofac Surg 2017 ; 55 : 113-126
3. Devauchelle B. Faut-il dissocier la reconstruction mandibulaire ?
Ann. Chir Plast
4. Brown JS, Barry C, Ho M, Shaw R (2016). A new classification for mandibular defects after oncological resection
Lancet oncol 2016 ; 17 : 23-30
5. Kärcher H. Mikrochirurgischer Knochenersatz 2000
Mund-Kiefer. une Gesichtchirurgie 4 (7), 322-330
6. Ibid 3
7. Cordeiro PG, Disa JJ, Hidlago DA, Hu QY. Reconstruction to the mandible with osseous free flaps : a 10 year experience with 150 consecutive patients.
Plastic and Reconstructive Surgery 1999 ; 104 : 1314-1320
8. Lou C, Yang X, Hu L et all. Oromandibular reconstruction using microvascularized bone flap : report of 1038 cases from a single institution
International Journal of Oral and Maxillofacial Surgery 2019 ; 48 : 1001-1008
9. Mücke T, Loeffelbein DJ, Kolk A, et all. Comparaison of outcome of microvascular bony head and neck reconstructions using the fibular free flap and the iliac crest flap.
Br J Oral Maxillofac Surg 2013 ; 51 : 514-519
10. Marttila E, Thoén H, Törnwall J. et all. Complications and loss of free flaps after reconstructions for oral cancer.
The British Journal of Oral and Maxillofacial Surgery 2018 ; 56 : 835-840
11. Ibid 2
12. Ram PC, Martinez S, Korobkin M et all. CT detection of introosseous gas : a new sign of osteomyelitis.
AJR American journal of Roentgenology 1981 ; 137 : 721-723
13. Taylor GI, Townsend P, Corlett R. Superiority of the deep circumflex iliac vessels as the supply for free groin flaps.
Plastic and Reconstructive surgery 1979 ; 64 : 745-759
14. Safak S, Klebuc MJ, Mavili E, Shenaq SM. A new Design of the Iliac Crest Microsurgical Free Flap without including the "Obligatory" Muscle Cuff.
Plastic and reconstructive surgery 1997 ; 100 : 1703-1709
15. Zheng HP, Zhuang YH, Zhang ZM, et all. Modified deep iliac circumflex osteocutaneous flap for extremity reconstruction : anatomical study and clinical application.
J Plast Reconstr Aesthet Surg 2013 ; 66 : 1256-1262
16. Zheng L, Lv X, Zhang J et all. Deep circumflex iliac artery perforator flap with iliac crest for oromandibular reconstruction.
Journal of Cranio-Maxillofacial Surgery 2018 ; 46 : 1263-1267
17. Ibid 3
18. Hyun-Jin Kwon, Jung-Yul Cha, Jong-Tae Park, Hyung Jun Kim, Hee-Jin Kim. Effect of Cyclic Compressive Forces on New Bone Formation during the Distraction Period in Mandibular Distraction Osteogenesis Using a Microactuator-Generated Distractor.
PRS 2020,146- 4 – 783-791
19. Valery P. Discours du congrès français de chirurgie
Paris, Ed. Galimard 1938

TOTAL: 203 RECONSTRUCTIONS MANDIBULAIRES

■ Péroné: 135	■ Crête iliaque: 68
osseux: 17	osseux:57
ostéocutané: 102	ostéocutané: 4
ostéomusculocutané:16	ostéomusculaire: 7



Répartition et caractéristiques des lambeaux osseux

**ÉTIOLOGIES DES PERTES DE SUBSTANCES
MANDIBULAIRES**

- Néoplasique:
- Ostéoradionécrose:
- Tumoral Bénin:
- Traumatique:
- Autre:

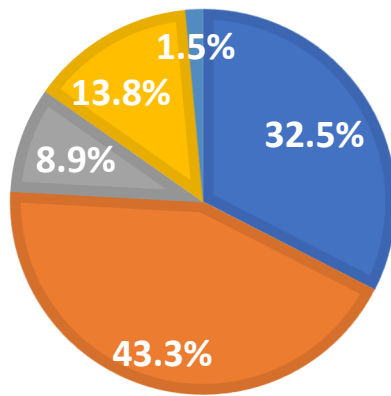


Fig 2 Répartition des étiologies des pertes de substance mandibulaires.

TOPOGRAPHIE DES RECONSTRUCTIONS MANDIBULAIRES

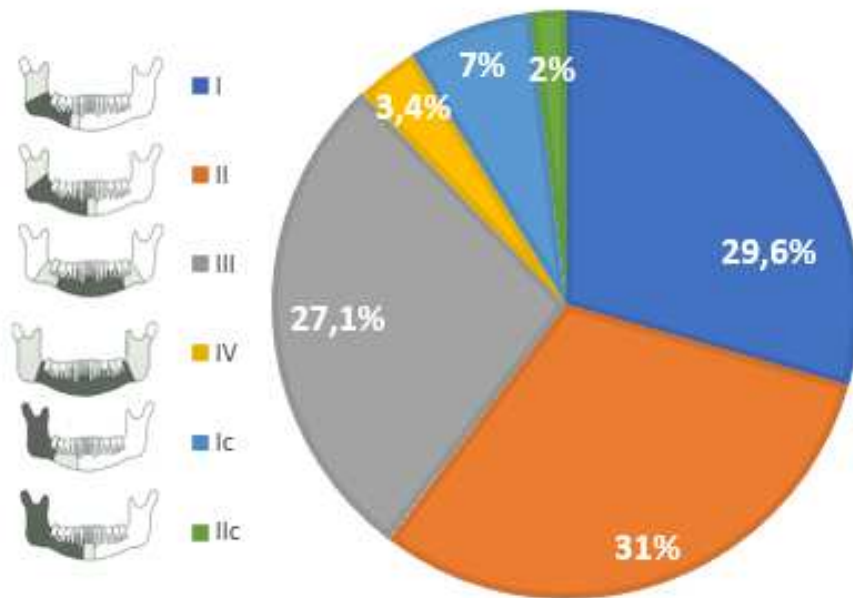


Fig 3 Répartition topographique des pertes de substances mandibulaires.

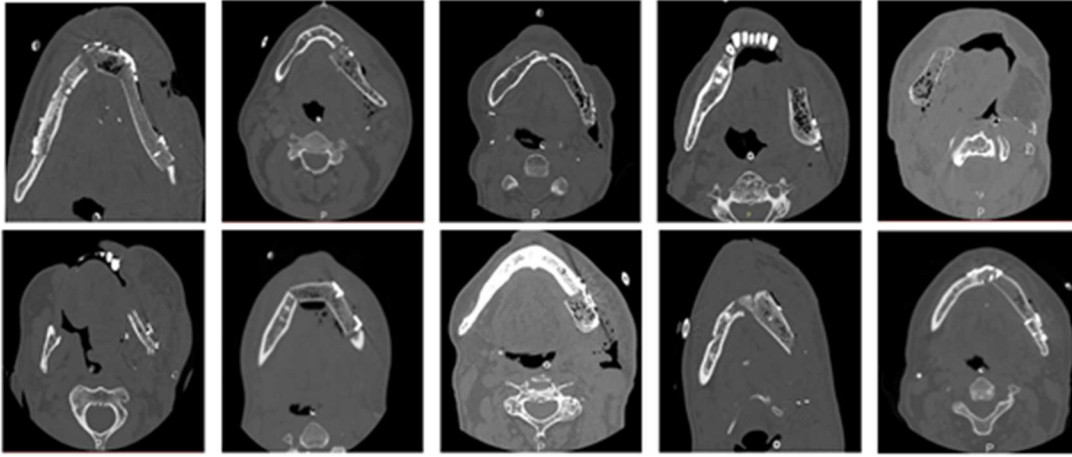


Fig 4 : mise en évidence de bulles d'air intra-osseuses au sein de dix lambeaux de crête iliaque au scanner post-opératoire de contrôle (J6-J10)