



**HAL**  
open science

## Ocular syphilis, the rise of a forgotten disease: Retrospective study of 18 cases diagnosed at Amiens University Hospital

S. Louis Philippe, Véronique Promelle, N. Taright, N. Rahmania, B. Jany, M.  
H. Errera, M. Delbarre, W. Boucenna

### ► To cite this version:

S. Louis Philippe, Véronique Promelle, N. Taright, N. Rahmania, B. Jany, et al.. Ocular syphilis, the rise of a forgotten disease: Retrospective study of 18 cases diagnosed at Amiens University Hospital. *Journal Français d'Ophtalmologie*, 2021, 44 (10), pp.1566-1575. 10.1016/j.jfo.2021.04.017 . hal-03601155

**HAL Id: hal-03601155**

**<https://u-picardie.hal.science/hal-03601155>**

Submitted on 5 Jan 2024

**HAL** is a multi-disciplinary open access archive for the deposit and dissemination of scientific research documents, whether they are published or not. The documents may come from teaching and research institutions in France or abroad, or from public or private research centers.

L'archive ouverte pluridisciplinaire **HAL**, est destinée au dépôt et à la diffusion de documents scientifiques de niveau recherche, publiés ou non, émanant des établissements d'enseignement et de recherche français ou étrangers, des laboratoires publics ou privés.



Distributed under a Creative Commons Attribution - NonCommercial 4.0 International License

**Titre en français :** La syphilis oculaire, retour d'une maladie oubliée : étude rétrospective de 18 cas diagnostiqués au CHU d'Amiens.

**Titre en anglais :** Ocular syphilis, the rise of a forgotten disease : retrospective study of 18 diagnosed cases at Amiens University Hospital.

Les auteurs déclarent n'avoir aucun conflit d'intérêts en relation avec cet article.

Louis Philippe S<sup>1</sup>, Promelle V<sup>2,3</sup>, Taright N<sup>4</sup>, Rahmania N<sup>1</sup>, Jany B<sup>1</sup>, Errera MH<sup>5,6</sup> Delbarre M<sup>7</sup>, Boucenna W<sup>1</sup>.

- 1) Service d'ophtalmologie, CHU Amiens-Picardie, 1 Rond-Point du Professeur Christian Cabrol, 80054 Amiens.
- 2) Department of Ophthalmology and Visual Sciences University of Toronto, the Hospital for Sick Children, Toronto ON Canada.
- 3) Université de Picardie Jules Verne, équipe CHIMERE EA 7516, Amiens, France.
- 4) Institut ophtalmique de Somain, 28, rue Anatole-France, 59490 Somain, France.
- 5) Centre Hospitalier National d'Ophtalmologie 15-20, Sorbonne Universités, Paris, France.
- 6) Department of Ophthalmology, University of Pittsburgh Medical School, Pittsburgh, Pennsylvania, USA.
- 7) Service d'ophtalmologie, Hôpital d'instruction des armées Percy, 101 avenue Henri-Barbusse, 92140 Clamart.

Louis Philippe S<sup>1</sup>, Promelle V<sup>2,3</sup>, Taright N<sup>4</sup>, Rahmania N<sup>1</sup>, Jany B<sup>1</sup>, Errera MH<sup>5,6</sup> Delbarre M<sup>7</sup>, Boucenna W<sup>1</sup>.

Louis Philippe Steven : [steeven97215@gmail.com](mailto:steeven97215@gmail.com)  
Promelle Véronique : [veronique.promelle@sickkids.ca](mailto:veronique.promelle@sickkids.ca)  
Taright Nabil : [nabil.taright@institut-ophtalmique.fr](mailto:nabil.taright@institut-ophtalmique.fr)  
Rahmania Nesrine : [nesrine.rahmania@gmail.com](mailto:nesrine.rahmania@gmail.com)  
Jany Benjamin : [janybenjamin@hotmail.fr](mailto:janybenjamin@hotmail.fr)  
Errera Marie Héléne : [erreram@upmc.edu](mailto:erreram@upmc.edu)  
Delbarre Maxime : [Delbarremaxime@gmail.com](mailto:Delbarremaxime@gmail.com)  
Boucenna William : [william.boucenna@hotmail.com](mailto:william.boucenna@hotmail.com)

Auteur correspondant :

Boucenna William  
78 Boulevard Richelieu  
02100 Saint-Quentin  
[William.boucenna@hotmail.com](mailto:William.boucenna@hotmail.com)

**Titre en français** : La syphilis oculaire, retour d'une maladie oubliée : étude rétrospective de 18 cas diagnostiqués au CHU d'Amiens.

**Titre en anglais** : Ocular syphilis, the rise of a forgotten disease: retrospective study of 18 cases diagnosed at Amiens University Hospital.

Les auteurs déclarent n'avoir aucun conflit d'intérêts en relation avec cet article.

## Résumé en français

**Objectifs :** Une recrudescence inquiétante de la syphilis a été notée ces dernières années. L'atteinte ophtalmologique de la syphilis est une manifestation peu fréquente dans cette maladie. L'objectif de notre étude était d'analyser les données démographiques, les caractéristiques cliniques et d'évaluer les résultats visuels des cas de syphilis oculaire au CHU d'Amiens du 1<sup>er</sup> janvier 2015 au 31 décembre 2019.

**Matériels et méthodes :** Il s'agissait d'une étude descriptive, observationnelle, monocentrique, d'une cohorte rétrospective de patients pour lesquels il a été porté un diagnostic de syphilis oculaire. Les données recueillies ont été les données démographiques (âge, sexe et l'orientation sexuelle), les antécédents de comportement sexuel à risque, le statut VIH et d'éventuelles co-infections, le stade syphilitique, le motif de consultation, l'acuité visuelle initiale et finale en logMAR, l'examen biomicroscopique du segment antérieur et du fond d'œil dilaté, les manifestations cliniques extra-oculaires et le traitement instauré

**Résultats :** Vingt-quatre yeux de 18 patients (17 hommes et une femme) ont été inclus dans l'étude pour un âge moyen de  $48 \pm 12$  ans. Neuf patients étaient homosexuels et 9 hétérosexuels. Des antécédents de conduites sexuelles à risque ont été notés chez 6 patients (33,3 %) et quatre patients (22%) étaient séropositifs. Deux patients (11,1 %) avaient une syphilis primaire, 14 patients (77,7 %) avaient une syphilis secondaire et 2 (11,1 %) avait une syphilis tertiaire. Tous les patients étaient symptomatiques et la baisse d'acuité visuelle était le principal signe fonctionnel oculaire. L'acuité visuelle moyenne initiale était de  $-0,55 \pm 0,56$  logMAR et l'acuité visuelle finale était de  $0,04 \pm 0,07$  logMAR. L'uvéite postérieure était l'atteinte prépondérante (42%) et 9 patients présentaient une neurosyphilis. Onze patients (61,1%) présentaient des manifestations cliniques extra-oculaires. Neuf patients (50%) ont été traités avec de la ceftriaxone 2G en sous cutanée, 6 patients (33,3%) avec de la benzylpénicilline G 24 millions d'unités par jour en intra veineux et 3 patients (16,6%) avec la doxycycline 200 mg.

**Conclusion :** La syphilis oculaire reste un challenge diagnostique et thérapeutique en raison des différentes manifestations oculaires diverses et variées qu'elle provoque. De par la gravité des lésions qu'elle peut entraîner, cette pathologie doit rester à l'esprit de tout clinicien qui diagnostique une uvéite afin d'éviter tout retard de prise en charge. Même si la syphilis oculaire demeure une entité clinique rare, elle reste toujours une infection potentiellement dévastatrice.

## Mots clés:

Syphilis oculaire, neurosyphilis, uvéite

## **Résumé en anglais :**

**Objectives:** A disturbing resurgence of syphilis has been observed in the past few years. Ocular involvement of syphilis is infrequent. The goal of our study was to analyze the demographic data and clinical features and to analyze visual outcomes in cases of ocular syphilis at Amiens UH between January 1, 2015 and December 31, 2019.

**Material and methods:** This descriptive, observational, single-center study included a retrospective cohort of patients who were diagnosed with ocular syphilis. The data collected were demographic data (age, sex and sexual orientation), history of risky sexual behavior, HIV status and potential co-infections, stage of syphilis, chief complaint, initial and final logMAR visual acuity, biomicroscopic examination of the anterior segment, dilated fundus examination, extraocular clinical manifestations and treatment initiated.

**Results:** Twenty-four eyes of eighteen patients (17 men and 1 woman) with a mean age of  $48 \pm 12$  were included in the study. 9 patients were homosexual, and 9 were heterosexual. A history of risky sexual behavior was noted in 6 patients (33.3%), and 4 patients (22%) were HIV positive. 2 patients (11.1%) had primary syphilis, 14 patients (77.7%) had secondary syphilis and 2 patients (11.1%) had tertiary syphilis. All patients were symptomatic, and vision loss was the main ophthalmologic symptom. The mean initial visual acuity was  $-0.55 \pm 0.56$  logMAR, and the final visual acuity was  $0.04 \pm 0.07$  logMAR. Posterior uveitis was the predominant type of involvement (42%), and 9 patients presented with neurosyphilis. 11 patients (61.1%) showed extraocular clinical manifestations. 9 patients (50%) received subcutaneous ceftriaxone 2 g, 6 patients (33.3%) received daily intravenous benzylpenicillin G, 2.4 million IU, and 3 patients (16.6%) were treated with oral doxycycline 200 mg.

**Conclusion:** Ocular syphilis remains a diagnostic and therapeutic challenge because of the various ocular manifestations it provokes. Since this pathology can result in severe damage, every clinician who diagnoses uveitis should consider the possibility of syphilis so as to avoid any delay in treatment. Even though ocular syphilis remains a rare clinical entity, it is a potentially devastating infection.

## **Keywords:**

**Ocular syphilis, neurosyphilis, uveitis**

## **Introduction :**

La syphilis est une maladie infectieuse sexuellement transmissible causée par le spirochète *Treponema pallidum*. Au cours de la dernière décennie, elle a connu une forte recrudescence avec environ six millions de nouveaux cas chaque année et une prévalence mondiale de 0,5% chez les personnes âgées de 15 à 49 ans [1,2]. Cette augmentation de cas détectés est liée aux **conditions socio-économiques défavorables**, aux comportements sexuels à risque et à l'augmentation de la prévalence du SIDA (syndrome d'immunodéficience acquise) lié au VIH (virus de l'immunodéficience humaine) [1]. L'incidence croissante de la syphilis a rendu plus fréquente l'atteinte oculaire, considérée jusqu'à aujourd'hui comme une manifestation rare de l'infection [3]. De par les manifestations cliniques diverses et variées telles que les uvéites, les kératites interstitielles, les rétinites et chorioretinites, les choroidites, les vascularites rétinienne et les neuropathies optiques (figure 1 et 2), cette maladie infectieuse est également connue sous le nom de « grande simulatrice ». Ainsi de nombreuses structures oculaires peuvent être atteintes même si l'uvéite reste la présentation la plus fréquemment rapportée dans la littérature [4,5]. Un retard dans la reconnaissance des manifestations oculaires ou un traitement retardé de la syphilis peut conduire à une perte visuelle irréversible ce qui fait de cette maladie un véritable challenge diagnostique et thérapeutique [6]. L'objectif de cette étude était d'analyser les données démographiques, les caractéristiques cliniques et d'évaluer les résultats visuels chez des patients atteints de syphilis oculaire.

## **Matériels et méthodes :**

Il s'agissait d'une étude rétrospective, observationnelle, descriptive menée au Centre Hospitalier Universitaire d'Amiens entre janvier 2015 et décembre 2019. L'étude a adhéré aux directives de la déclaration d'Helsinki. Les critères d'inclusions étaient les patients dont le diagnostic de syphilis oculaire a été posé sur des preuves cliniques et une sérologie positive pour le *Treponema pallidum*. Les tests sérologiques comprenaient le venereal disease research laboratory (VDRL), le *Treponema pallidum* hemagglutinations assay (TPHA) et le fluorescent treponemal antibody absorbed (FTA-Abs). En plus des tests tréponémiques et non tréponémiques, des investigations paracliniques supplémentaires ont été réalisées afin d'exclure d'autres entités uvéitiques telles que la numération formule sanguine, l'ionogramme sanguin et la créatinémie, le test quantiFERON-TB, l'enzyme de conversion de l'angiotensine, la fonction hépatique, les sérologies HSV (Herpès Simplex Virus), CMV (Cytomégalovirus) et VIH. L'analyse biochimique et cyto-bactériologique du liquide céphalo-rachidien a été réalisée chez l'ensemble de nos patients. Les critères d'exclusions étaient les patients dont les dossiers médicaux étaient incomplets et l'absence de confirmation sérologique malgré une suspicion clinique forte. Les données recueillies ont été les données démographiques (âge, sexe et l'orientation sexuelle), les antécédents de comportement sexuel à risque, les antécédents médicaux, le statut VIH (taux de lymphocyte CD4 et charge virale plasmatique) et d'éventuelles co-infections, le stade syphilitique, le motif de consultation, l'acuité visuelle initiale puis à 1 mois puis finale en logMAR, l'examen biomicroscopique du segment antérieur et du fond d'œil dilaté, les manifestations cliniques extra-oculaires et le traitement

instauré. Les rétinophotographies, l'angiographie à la fluorescéine ainsi qu'au vert d'indocyanine et la tomographie par cohérence optique ont été réalisées pour chacun des patients exceptés ceux présentant une hyalite dense. Les données quantitatives ont été exprimées à l'aide de la médiane et de la moyenne et les données qualitatives par leur fréquence exprimée en pourcentage.

## **Résultats**

Vingt-quatre yeux de 18 patients (17 hommes et une femme) ont été inclus dans l'étude pour un âge moyen de  $48 \pm 12$  ans (de 32 à 68 ans). Neuf patients rapportaient une pratique homosexuelle et 9 une pratique hétérosexuelle. L'atteinte oculaire a permis le diagnostic de syphilis chez 15 patients (83,3%). Des antécédents de conduites sexuelles à risque ont été notés chez 6 patients (33,3 %). Quatre patients (22,2 %) avaient une infection concomitante au VIH dont trois étaient sous traitement antirétroviral et un était une primo-infection. Le nombre moyen de CD4 chez ces quatre patients était de  $340/\text{mm}^3$  (extrêmes 50-550). La charge virale était indétectable chez les trois patients sous traitement et de 0,6 log pour le patient avec la primo-infection. Une co-infection à *Chlamydia Trachomatis* a été retrouvée chez un patient (5,6 %). La durée moyenne de suivi était de  $4,11 \pm 3,5$  mois. Deux patients (11,1 %), **séronégatifs au VIH**, avaient une syphilis primaire, 14 patients (77,7 %) avaient une syphilis secondaire et 2 patients (11,1 %) avait une syphilis tertiaire. Tous les patients étaient symptomatiques. La table 1 regroupe les différents signes fonctionnels oculaires. L'atteinte oculaire était bilatérale chez 6 patients (33,3 %).

L'acuité visuelle initiale était de  $0,55 \pm 0,56$  logMAR. La manifestation clinique oculaire prédominante était l'uvéite postérieure survenant chez 42% des patients. Onze yeux présentaient une chorioretinite placoïde postérieure (Figure 1 et 3). La table 2 montre les différentes manifestations oculaires phénotypiques.

Onze patients (61,1%) présentaient des manifestations cliniques extra-oculaires. L'atteinte cutanéomuqueuse prédominait chez 10 patients (55,5%) atteints (8 patients avec roséole et 2 patients avec un chancre). La table 3 regroupe les différentes manifestations extra-oculaires syphilitiques.

Neuf patients (50%) ont été traités avec de la ceftriaxone 2G **en intra-musculaire** pour une durée moyenne de  $19,5 \pm 4$  jours, 6 patients (33,3%) avec de la benzylpénicilline G 24 millions d'unités par jour en intra veineux pour une durée moyenne de  $17,5 \pm 3$  jours et 3 patients (16,6%) avec la doxycycline 200 mg pour une durée moyenne de  $14 \pm 2$  jours. Quatre patients (22,2%) ont bénéficié d'une corticothérapie systémique adjuvante **à la dose de 1 mg/kg/jour dès l'instauration de l'antibiothérapie**. Cinq patients (29%) ont eu un traitement par cycloplégiques et corticostéroïdes topiques associés.

L'analyse du LCR a permis la confirmation de 9 cas (50%) de neurosyphilis. L'acuité visuelle à 1 mois était de  $-0,24 \pm 0,39$  logMAR et l'acuité visuelle finale était de  $0,04 \pm 0,07$  logMAR. La table 4 présente les différentes caractéristiques démographiques, cliniques et thérapeutiques des patients de cette cohorte présentant une syphilis oculaire.

## Discussion:

Depuis l'avènement de l'antibiothérapie, le nombre d'infection par la syphilis oculaire a considérablement diminuée. Cette maladie historiquement célèbre semblait avoir disparue. Cependant, une recrudescence de cette maladie a été observée en particulier chez les jeunes hommes homosexuels ayant une co-infection au VIH [7]. D'après le rapport annuel 2018 du Centre Européen de Prévention et de Contrôle des Maladies, sur la période 2014-2018, le taux de cas de syphilis/1000000 habitants serait passé de 1405 à 1606 [8]. Le nombre de cas recensé dans notre série est conforme avec l'augmentation globale de l'incidence de la syphilis rapportée dans la littérature [9,10]. L'atteinte oculaire est rare et survient le plus souvent pendant les phases secondaires et tertiaires de la maladie [11]. Les manifestations oculaires de la syphilis peuvent représenter l'un des premiers signes permettant de faire le diagnostic de syphilis comme le montrent les résultats de notre série. Parmi les différentes atteintes oculaires, la chorioretinite placoïde postérieure décrite initialement par Gass et al [12] est l'atteinte la plus fréquemment décrite dans la littérature [12,13] ainsi que notre étude avec 37,5 % des yeux qui présentaient cette manifestation oculaire. Celle-ci se caractérise cliniquement par des lésions placoïdes, rondes ou ovales, jaunâtres touchant le pôle postérieur. Ces lésions sont le résultat de l'inflammation du complexe « ligne des photorécepteurs - épithélium pigmentaire – choriocapillaire ». L'inflammation pourrait être secondaire à une invasion directe du *Treponema pallidum* entraînant l'obstruction de la choriocapillaire et/ou le dépôt de complexes immuns circulants entraînant l'inflammation de la paroi vasculaire [14]. La relation entre le VIH et la syphilis oculaire est bien établie dans la littérature [15]. **En cas de lésion génitales, le risque de transmission du VIH est augmenté chez les patients présentant une syphilis.** Dans notre étude, 22 % des patients étaient infectés par le VIH ce qui souligne le risque de co-infection avec d'autres maladies sexuellement transmissibles chez les patients porteurs de syphilis et l'intérêt de dépister systématiquement ces co-infections.

La neurosyphilis a été diagnostiquée chez 50% des patients de notre cohorte. Une atteinte neuro-méningée, souvent asymptomatique, est souvent retrouvé au cours de la syphilis secondaire. Le diagnostic de neurosyphilis reste un challenge diagnostique du fait de l'absence de test standardisé permettant de poser avec certitude le diagnostic. Il repose sur une combinaison de signes cliniques et l'analyse du LCR [16]. La ponction lombaire et l'analyse du LCR est donc recommandée si les patients présentent des signes neurologiques et ceux présentant une syphilis secondaire ou tertiaire même si son interprétation reste difficile. Le VDRL dans le LCR a une très bonne spécificité pour poser le diagnostic mais une sensibilité limitée variant de 27% à 50 % [17]. L'hyperprotéinorachie et la pléiocytose ne sont ni sensibles, ni spécifiques du diagnostic et l'association de ces deux paramètres avec un VDRL positif n'est observée que dans 10% des cas de neurosyphilis. De plus l'interprétation du LCR est particulièrement difficile chez les patients séropositifs VIH qui ont souvent initialement une réaction lymphocytaire méningée indépendamment de toute infection syphilitique et **peu d'hyperprotéinorachie.** La PCR du LCR pourrait être un outil intéressant pour augmenter la précision du diagnostic : une étude récente a rapporté une sensibilité de 40 à 70% avec une spécificité de 60 à 100% [18]. Au final, il est admis qu'une méningite lymphocytaire associée à une hyperprotéinorachie et/ou un VDRL positif soit en faveur d'une neurosyphilis [19]. Même si la pénicilline G est le traitement de choix pour tous les stades de la syphilis, la prise en charge thérapeutique de l'uvéite syphilitique et de la neurosyphilis



n'est pas parfaitement codifiée : **néanmoins toute syphilis oculaire doit être considérée comme une neurosyphilis et doit être traitée ainsi.** D'après les recommandations de l'European IUSTI Syphilis Guideline, plusieurs protocoles peuvent être proposés [20]. Actuellement la pénicilline G 18-24 millions d'unités par jour administrée sous forme de 3-4 millions d'unités IV toutes les 4 heures ou en perfusion continue pendant 10 à 14 jours, est **le traitement de référence** [21,22]. Six patients (33,3%) de notre étude ont été traités par ce schéma thérapeutique. Neuf patients (50%) ont été traités par la ceftriaxone IM (2 g par jour) pendant 14 à 21 jours. Du fait de ses nombreux avantages telle que la bonne pénétration dans le système nerveux central, une demie vie longue (7 heures) et la possibilité de réaliser un traitement ambulatoire, elle est une bonne alternative à l'utilisation de la pénicilline G, notamment en cas d'allergie. Amodé et al [23] ont également rapporté l'efficacité de la doxycycline par voie orale à 200 mg/jour, divisée en deux doses égales, pendant 28 jours chez un patient atteint d'uvéite syphilitique. **Bien que la doxycycline ne fasse pas partie des recommandations 2020 de l'European IUSTI Syphilis Guideline, certains de nos patients ont bénéficiés de cette thérapeutique qui s'est montrée efficace sur la récupération fonctionnelle.** Lorsque l'atteinte inflammatoire est importante, notamment en cas de pan-uvéite (Figure 4), d'uvéite postérieure ou de neuropathie optique ou pour prévenir la réaction de Jarish-Herxheimer, un traitement adjuvant par corticothérapie par voie générale peut s'avérer très utile [24].

La principale limite de cette série est son caractère rétrospectif ayant pour conséquence un suivi hétérogène des patients. De plus la faible taille de l'échantillon et le caractère monocentrique ont pu conduire à un biais de sélection même si toutes les données étaient objectivées et informatisées.

### **Conclusion :**

La syphilis oculaire reste un challenge diagnostique et thérapeutique en raison des différentes manifestations oculaires diverses et variées qu'elle provoque. Bien que celle-ci puisse présenter un large éventail de symptômes, la baisse d'acuité visuelle est le signe fonctionnel le plus fréquent et l'atteinte du segment postérieur prédomine sur les différentes atteintes oculaires possibles. De par la gravité des lésions qu'elle peut entraîner, cette pathologie doit rester à l'esprit de tout clinicien qui diagnostique une uvéite afin d'éviter tout retard de prise en charge. Tous les patients atteints de syphilis oculaire devront bénéficier d'un dépistage du VIH et des autres maladies sexuellement transmissibles devant les fréquentes co-infections possibles. Même si la syphilis oculaire demeure une entité clinique rare, elle reste toujours une infection potentiellement dévastatrice.

<b>Signes fonctionnels oculaires</b>	<b>Nombre de patients</b>	<b>Pourcentage (%)</b>
Baisse d'acuité visuelle	14	77,7
Hyperhémie conjonctivale	6	33,3
Douleurs oculaires	6	33,3
Photophobie	4	22,2
Amputation du champs visuel	3	16,6
Larmoiement	2	11,1
Prurit	1	5,5

Table 1 : Répartition des signes fonctionnels oculaires.

<b>Manifestations oculaires</b>	<b>Types</b>	<b>Pourcentage (%)</b>
Uvéite antérieure	Iridocyclites <b>granulomateuse et non granulomateuse</b>	16,6
Uvéite intermédiaire	Hyalite / Pars planite	21
Uvéite postérieure	<b>Rétinite syphilitique/</b> Vascularite occlusive/ Choriorétinite placoïde postérieure	45,8
Neuropathie optique	Papillite	29,1
Panuvéite		20,8
Atrophie optique		4
Autres : kératites intersititiales, sclérites neuro-ophtalmologiques (paralysie OM, Argyll Robertson)		0

Table 2 : Répartition des manifestations oculaires.

<b>Manifestation extra-oculaires</b>	<b>Nombre de patients</b>	<b>Pourcentage (%)</b>
Cutanéo-muqueuses	10	55,5
Adénopathies	3	16,6
Céphalées	3	16,6
Surdit�	1	5,5
Arthralgies	1	5,5
Lymphome anal plasmoblastique	1	5,5

Table 3 : Répartition des manifestations extra-oculaires.

No	Sexe	Age	Oeil	Comorbidité	Diagnostic clinique	Neurosyp hilis	Traitement	Acuité visuelle initiale (logMAR)	Acuité visuelle finale (logMAR)	Délai de prise en charge (jours)	Séquelles
1	M	53	D	-	NO	Oui	Ceftriaxone IM 2G pendant 2 semaines	0,1	0,1	2	Neuropathie optique
2	M	32	D	-	Hyalite, CPP	Non	Ceftriaxone IM 2G pendant 2 semaines	0,2	0	1	Aucune
			G		Hyalite, CPP			0,4	0		
3	M	46	D	-	NO	Oui	Benzylpenicillin 4 MU toutes les 4 heures par jour pendant 3 semaines	0	0	1	Aucune
4	M	33	G	HIV	Pan-uveite	Oui	Ceftriaxone IM 2G pendant 2 semaines + corticostéroïde	0,7	0	1	Aucune
5	F	49	D	Chlamydia	Pan-uveite CPP	Oui	Ceftriaxone IM 2G pendant 2 semaines + corticostéroïde	1	0	0	Aucune
			G					1,3	0		
6	M	57	G	-	UAA, NO	Non	Doxycycline per os 200 mg	0,2	0	0	Aucune
7	M	42	D	HIV	Hyalite, CPP	Non	Doxycycline per os 200 mg + corticostéroïde per os	1,3	0,3	1	Remaniement cicatriciel maculaire
8	M	44	D	-	Pan-uveite, CPP	Non	Benzylpenicillin 4 MU toutes les 4 heures IV par jour pendant 3 semaines	1,3	0,1	1	Remaniement cicatriciel maculaire Oeil droit
			G					0,7	0		
9	M	64	D	-	NO	Oui	Ceftriaxone IM 2G pendant 2 semaines	0,1	0	1	Aucune
10	M	62	D	-	Pan-uveite	Non	Benzylpenicillin 4 MU toutes les 4 heures IV par jour pendant 3 semaines	0,5	0,2	1	Atrophie choriorétinienne péri-fovéolaire Oeil droit
			G					0,1	0		
11	M	50	D	-	<b>Rétinite syphilitique</b>	Non	Ceftriaxone IM 2G pendant 2 semaines	0	0	1	Aucune
			G	-	<b>Rétinite syphilitique, NO</b>			0	0		
12	M	51	D	-	UAA	Oui	Benzylpenicillin 4 MU toutes les 4 heures IV par jour pendant 3 semaines	0	0	1	Aucune
			G					0,1	0,1		
13	M	39	G	-	UAA, CPP	Oui	Ceftriaxone IM 2G pendant 2 semaines	0,4	0	1	Aucune
14	M	42	G	-	NO, CPP	Oui	Benzylpenicillin 4 MU toutes les 4 heures IV par jour pendant 3 semaines	0,5	0,1	0	Aucune
15	M	48	G	HIV	UAA, pars planite	Non	Benzylpenicillin 4 MU toutes les 4 heures IV par jour pendant 2 semaines	0,5	0	0	Aucune
16	M	43	D	HIV	CPP	Non	Doxycycline per os 200 mg	0,4	0	0	Aucune

Table 4 : Caractéristiques démographiques, cliniques, et thérapeutiques des patients avec syphilis oculaire.

17	M	41	G	-	Hyalite, CPP	Non	Ceftriaxone IM 2G pendant 3 semaines + corticostéroïde per os	2	0	1	Aucune
18	M	68	D	-	Atrophie optique	Oui	Ceftriaxone IM 2G pendant 2 semaines	1,3	1,3	1	Atrophie optique

**Légende Table 4**

**M**: masculin **F**: féminin **G** : gauche **D** : droit

**CPP** : Chorioretinite placoïde postérieure **UAA** : uvéite antérieure aigue **NO** : neuropathie optique **HIV** : hémorragie intra vitréenne

**IM** : intra musculaire **IV** : intra veineux

### **Légende figure 1**

Patient No 14 : neuropathie optique et chorioretinite placoïde postérieur syphilitique gauche. (A) Photographie du fond d'œil gauche montrant un œdème papillaire et une lésion placoïde ovale jaunâtre au pôle postérieur. (B) Angiographie à la fluorescéine de l'œil gauche qui montre aux temps précoces une hyperfluorescence papillaire avec diffusion aux temps tardifs et une hyperfluorescence hétérogène de la lésion placoïde dès les temps précoces. (C) Angiographie au vert d'indocyanine de l'œil gauche montrant une **hypofluorescence** de la lésion placoïde aux temps précoces avec persistance de « dark spots » aux temps tardifs.

### **Légende figure 2**

Patient No 3 : neuropathie optique droite. (A) Photographie du fond d'œil droit montrant une congestion du disque optique avec des hémorragies péri papillaire en rapport avec un œdème papillaire droit. (B) Angiographie à la fluorescéine de l'œil droit qui montre aux temps précoces une hyperfluorescence papillaire (C) Champs visuels de Humphrey 24-2 de l'œil droit mettant en évidence un déficit altitudinal inférieur.

### **Légende figure 3 :**

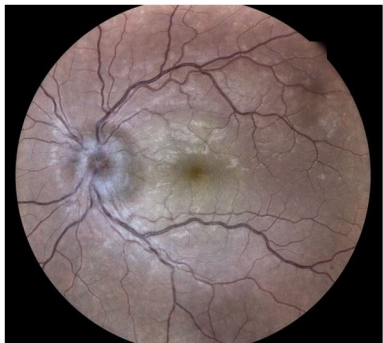
Patient No 13 : uvéite antérieure aiguë et chorioretinite placoïde postérieur syphilitique gauche. (A) Photographie biomicroscopique du segment antérieur gauche montrant des précipités rétro-cornéens en graisse de mouton. (B) Photographie du fond d'œil gauche montrant une volumineuse lésion placoïde jaunâtre au pôle postérieur englobant le nerf optique et la macula et s'étendant aux arcades vasculaires temporales supérieures et inférieures.

### **Légende figure 4 :**

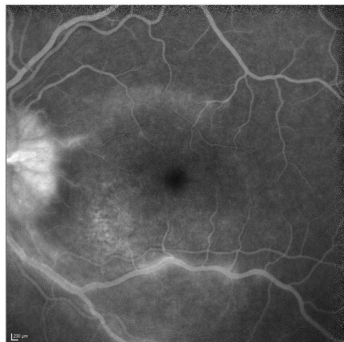
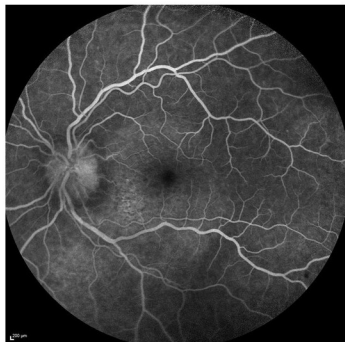
Patient No 4 : Pan uvéite de l'œil gauche. (A) Photographie biomicroscopique du segment antérieur gauche montrant une iritis, des synéchies irido-cristaliniennes et des dépôts pigmentés sur la cristalloïde antérieure. (B) Photographie du fond d'œil gauche montrant une hyalite, des vascularites artérielles et de multiples petits foyers de rétinites en supérieur.

- [1] Kojima N, Klausner JD. An Update on the Global Epidemiology of Syphilis. *Curr Epidemiol Rep* 2018;5:24–38. <https://doi.org/10.1007/s40471-018-0138-z>.
- [2] Zhang T, Zhu Y, Xu G. Clinical Features and Treatments of Syphilitic Uveitis: A Systematic Review and Meta-Analysis. *J Ophthalmol* 2017;2017:6594849. <https://doi.org/10.1155/2017/6594849>.
- [3] Davis JL. Ocular syphilis. *Curr Opin Ophthalmol* 2014;25:513–8. <https://doi.org/10.1097/ICU.000000000000099>.
- [4] Roy M, Roy AK, Farrell JJ. Ocular syphilis in an immunocompetent host. *IDCases* 2020;19:e00684. <https://doi.org/10.1016/j.idcr.2019.e00684>.
- [5] Pratas AC, Goldschmidt P, Lebeaux D, Aguilar C, Ermak N, Benesty J, et al. Increase in Ocular Syphilis Cases at Ophthalmologic Reference Center, France, 2012–2015. *Emerg Infect Dis* 2018;24:193–200. <https://doi.org/10.3201/eid2402.171167>.
- [6] Gu X, Gao Y, Yan Y, Marks M, Zhu L, Lu H, et al. The importance of proper and prompt treatment of ocular syphilis: a lesson from permanent vision loss in 52 eyes. *J Eur Acad Dermatol Venereol* 2020;34:1569–78. <https://doi.org/10.1111/jdv.16347>.
- [7] Mustapha M, Abdollah Z, Ahem A, Mohd Isa H, Bastion M-LC, Din NM. Ocular syphilis: resurgence of an old disease in modern Malaysian society. *Int J Ophthalmol* 2018;11:1573–6. <https://doi.org/10.18240/ijo.2018.09.25>.
- [8] Syphilis - Annual Epidemiological Report for 2018 [Internet]. European Centre for Disease Prevention and Control. 2020
- [9] Furtado JM, Arantes TE, Nascimento H, Vasconcelos-Santos DV, Nogueira N, de Pinho Queiroz R, et al. Clinical Manifestations and Ophthalmic Outcomes of Ocular Syphilis at a Time of Re-Emergence of the Systemic Infection. *Sci Rep* 2018;8:12071. <https://doi.org/10.1038/s41598-018-30559-7>.
- [10] Eslami M, Nouredin G, Pakzad-Vaezi K, Warner S, Grennan T. Resurgence of ocular syphilis in British Columbia between 2013–2016: a retrospective chart review. *Can J Ophthalmol* 2020;55:179–84. <https://doi.org/10.1016/j.cjco.2019.11.002>.
- [11] Lutchman C, Weisbrod DJ, Schwartz CE. Diagnosis and management of syphilis after unique ocular presentation. *Can Fam Physician* 2011;57:896–9.
- [12] Gass JD, Braunstein RA, Chenoweth RG. Acute syphilitic posterior placoid chorioretinitis. *Ophthalmology* 1990;97:1288–97. [https://doi.org/10.1016/s0161-6420\(90\)32418-1](https://doi.org/10.1016/s0161-6420(90)32418-1).
- [13] Eandi CM, Neri P, Adelman RA, Yannuzzi LA, Cunningham ET, International Syphilis Study Group. Acute syphilitic posterior placoid chorioretinitis: report of a case series and comprehensive review of the literature. *Retina* 2012;32:1915–41. <https://doi.org/10.1097/IAE.0b013e31825f3851>.
- [14] Dutta Majumder P, Chen EJ, Shah J, Ching Wen Ho D, Biswas J, See Yin L, et al. Ocular Syphilis: An Update. *Ocul Immunol Inflamm* 2019;27:117–25. <https://doi.org/10.1080/09273948.2017.1371765>.
- [15] Tucker JD, Li JZ, Robbins GK, Davis BT, Lobo A-M, Kunkel J, et al. Ocular syphilis among HIV-infected patients: a systematic analysis of the literature. *Sex Transm Infect* 2011;87:4–8. <https://doi.org/10.1136/sti.2010.043042>.
- [16] Ha T, Tadi P, Dubensky L. Neurosyphilis. StatPearls, Treasure Island (FL): StatPearls Publishing; 2020.
- [17] Davis LE, Schmitt JW. Clinical significance of cerebrospinal fluid tests for neurosyphilis. *Ann Neurol* 1989;25:50–5. <https://doi.org/10.1002/ana.410250108>.
- [18] Marks M, Lawrence D, Kositz C, Mabey D. Diagnostic performance of PCR assays for the diagnosis of neurosyphilis: a systematic review. *Sex Transm Infect* 2018;94:585–8. <https://doi.org/10.1136/sextrans-2018-053666>.

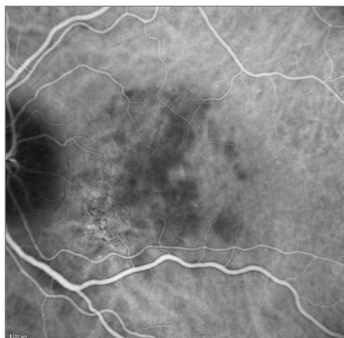
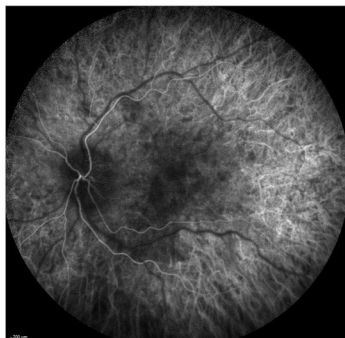
- [19] Syphilis - 2015 STD Treatment Guidelines. 2019
- [20] Janier M, Hegyi V, Dupin N, Unemo M, Tiplica GS, Potočnik M, et al. 2014 European guideline on the management of syphilis. *J Eur Acad Dermatol Venereol* 2014;28:1581–93. <https://doi.org/10.1111/jdv.12734>.
- [21] Workowski KA, Bolan GA, Centers for Disease Control and Prevention. Sexually transmitted diseases treatment guidelines, 2015. *MMWR Recomm Rep* 2015;64:1–137.
- [22] Tyagi M, Kaza H, Pathengay A, Agrawal H, Behera S, Lodha D, et al. Clinical manifestations and outcomes of ocular syphilis in Asian Indian population: Analysis of cases presenting to a tertiary referral center. *Indian Journal of Ophthalmology* 2020;68:1881. [https://doi.org/10.4103/ijo.IJO\\_809\\_20](https://doi.org/10.4103/ijo.IJO_809_20).
- [23] Amode R, Makhloufi S, Calin R, Caumes E. Oral doxycycline for syphilitic uveitis: a case report highlighting potential efficacy. *J Antimicrob Chemother* 2018;73:1999–2000. <https://doi.org/10.1093/jac/dky102>.
- [24] Solebo AL, Westcott M. Corticosteroids in ocular syphilis. *Ophthalmology* 2007;114:1593. <https://doi.org/10.1016/j.ophtha.2007.04.017>.



**A**



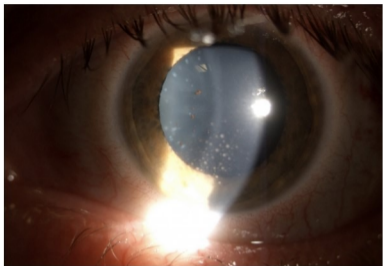
**B**



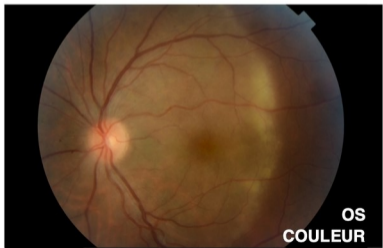**C**



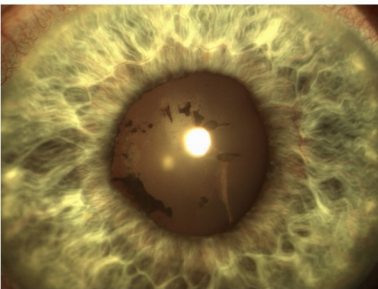




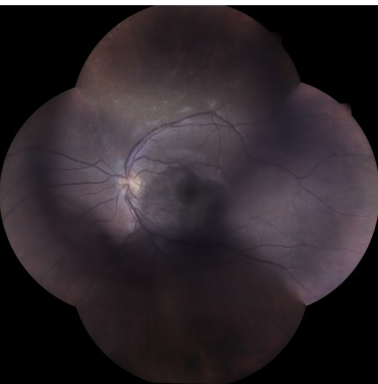
**A**



**B**



**A**



**B**